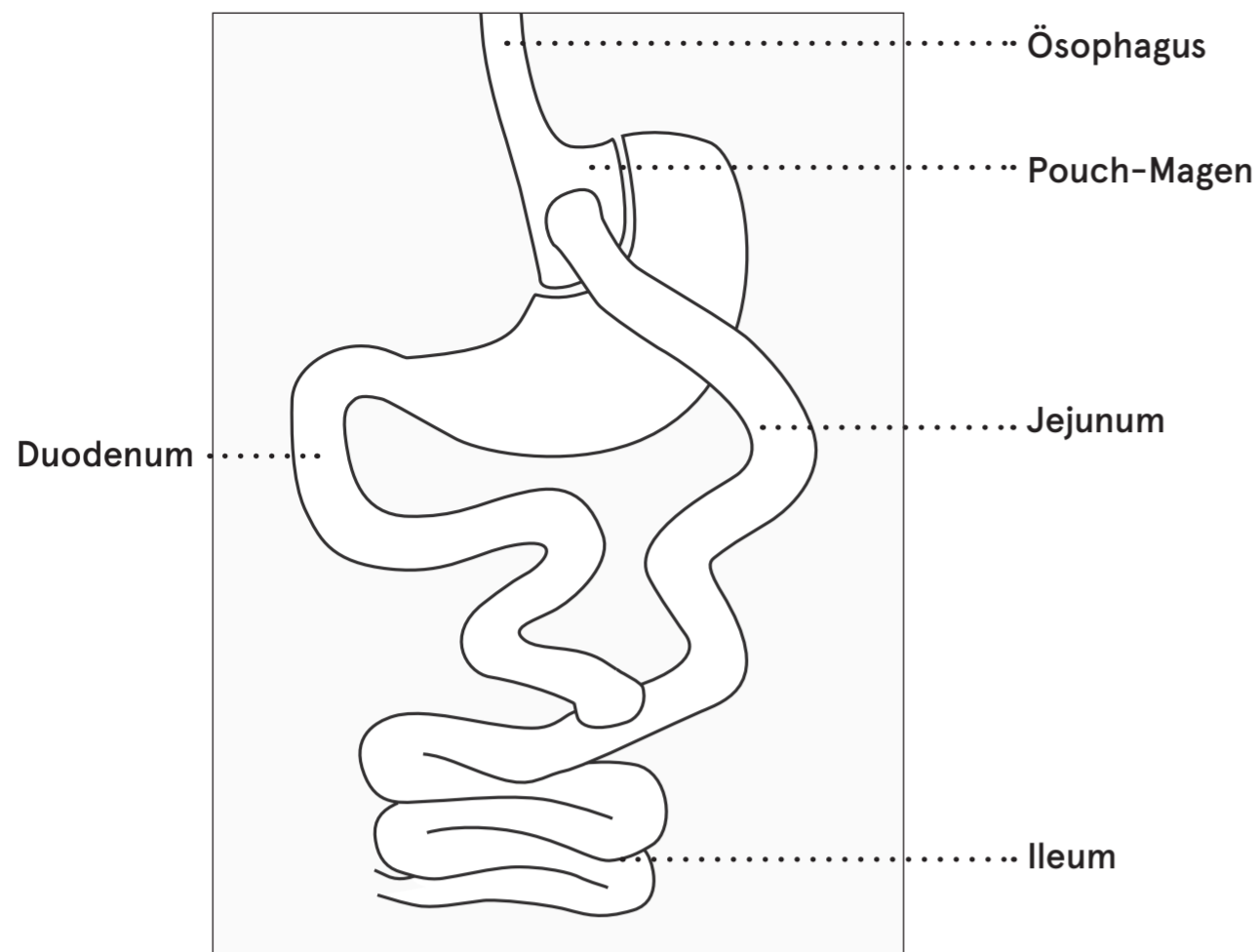
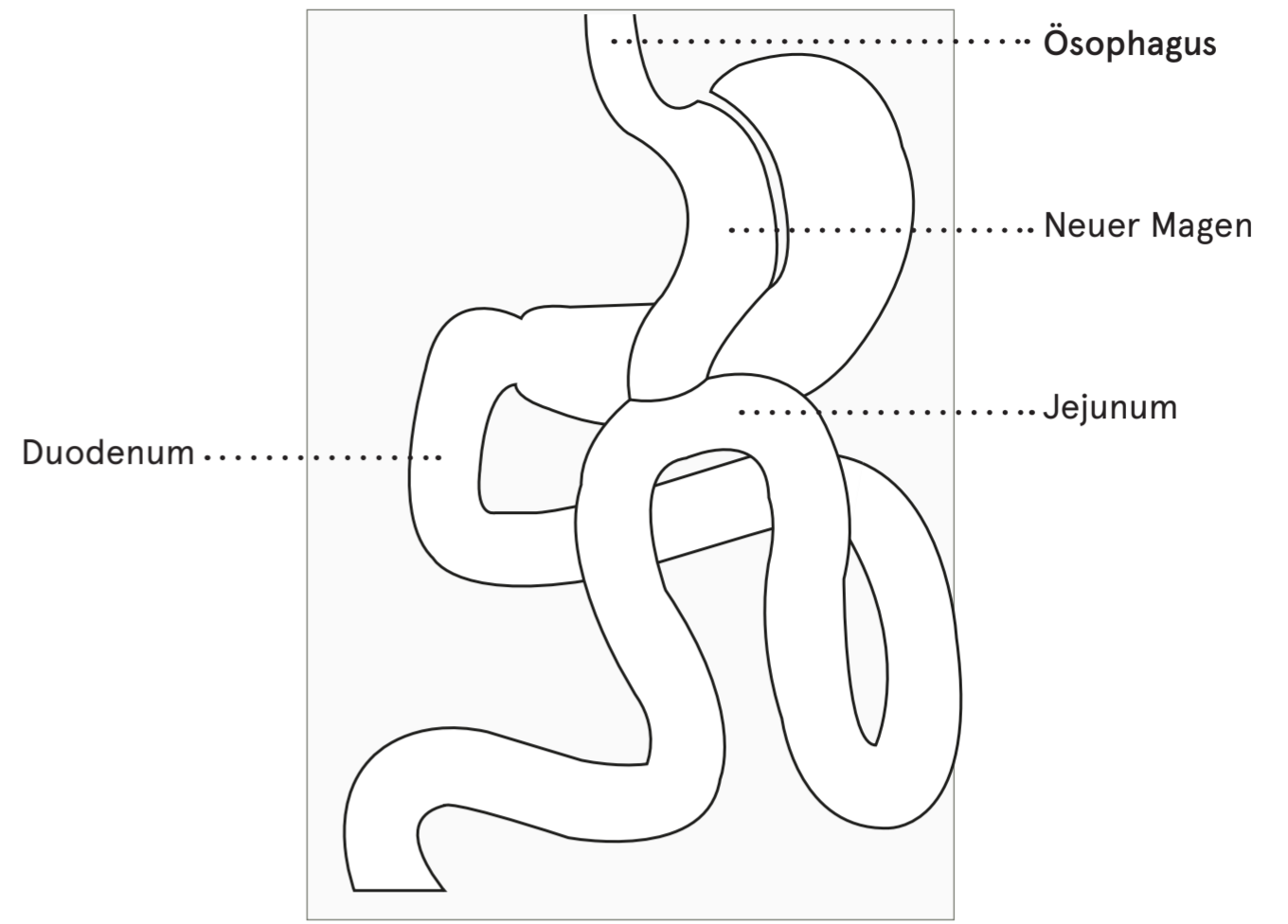


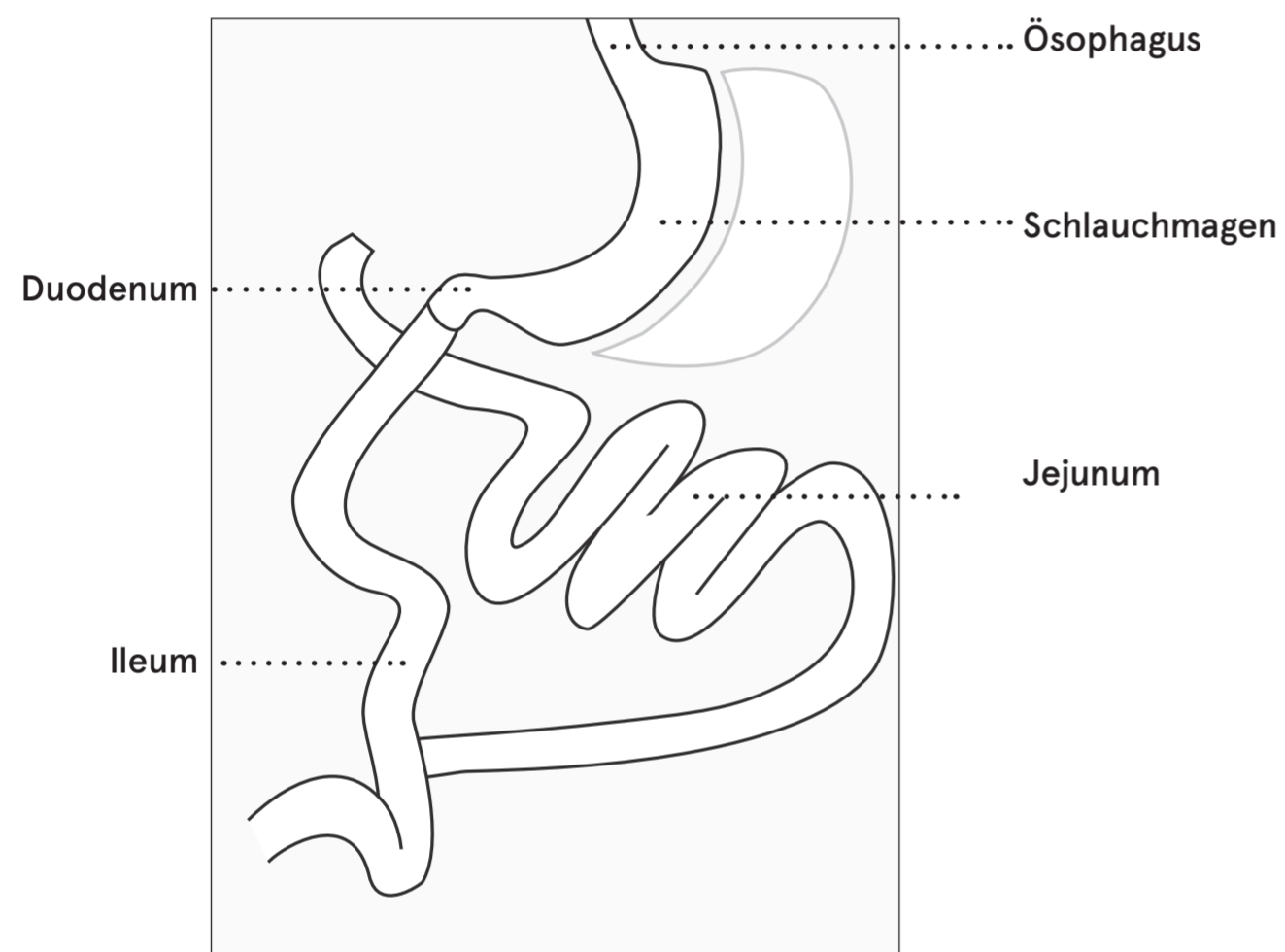
# Vitamin- und Mineralstoffaufnahme im Dünndarm



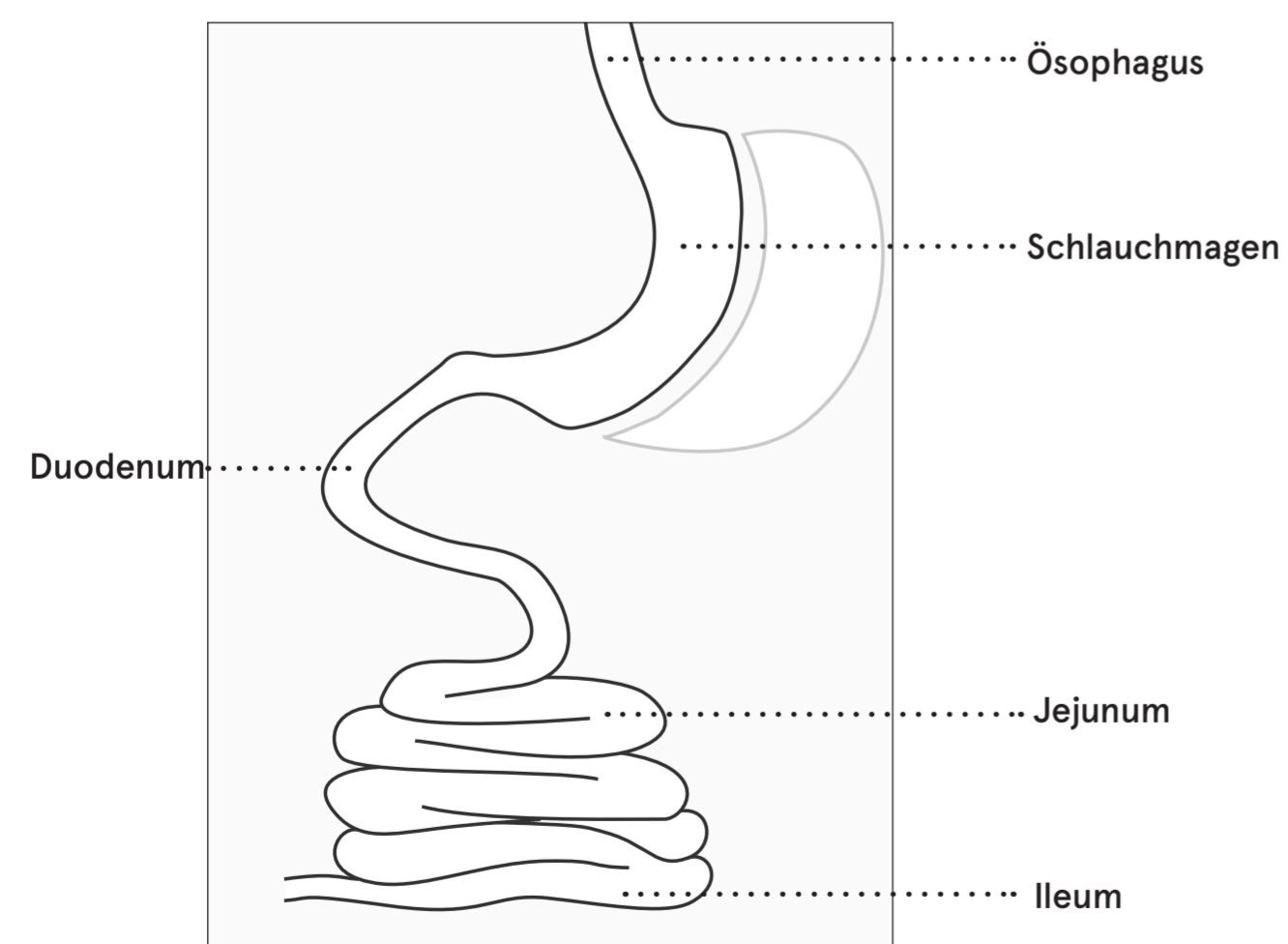
**Abb. 1** Ansicht des Abschnitts des Dünndarms der durch einen Roux-en-Y-Magenbypass umgangen wird.



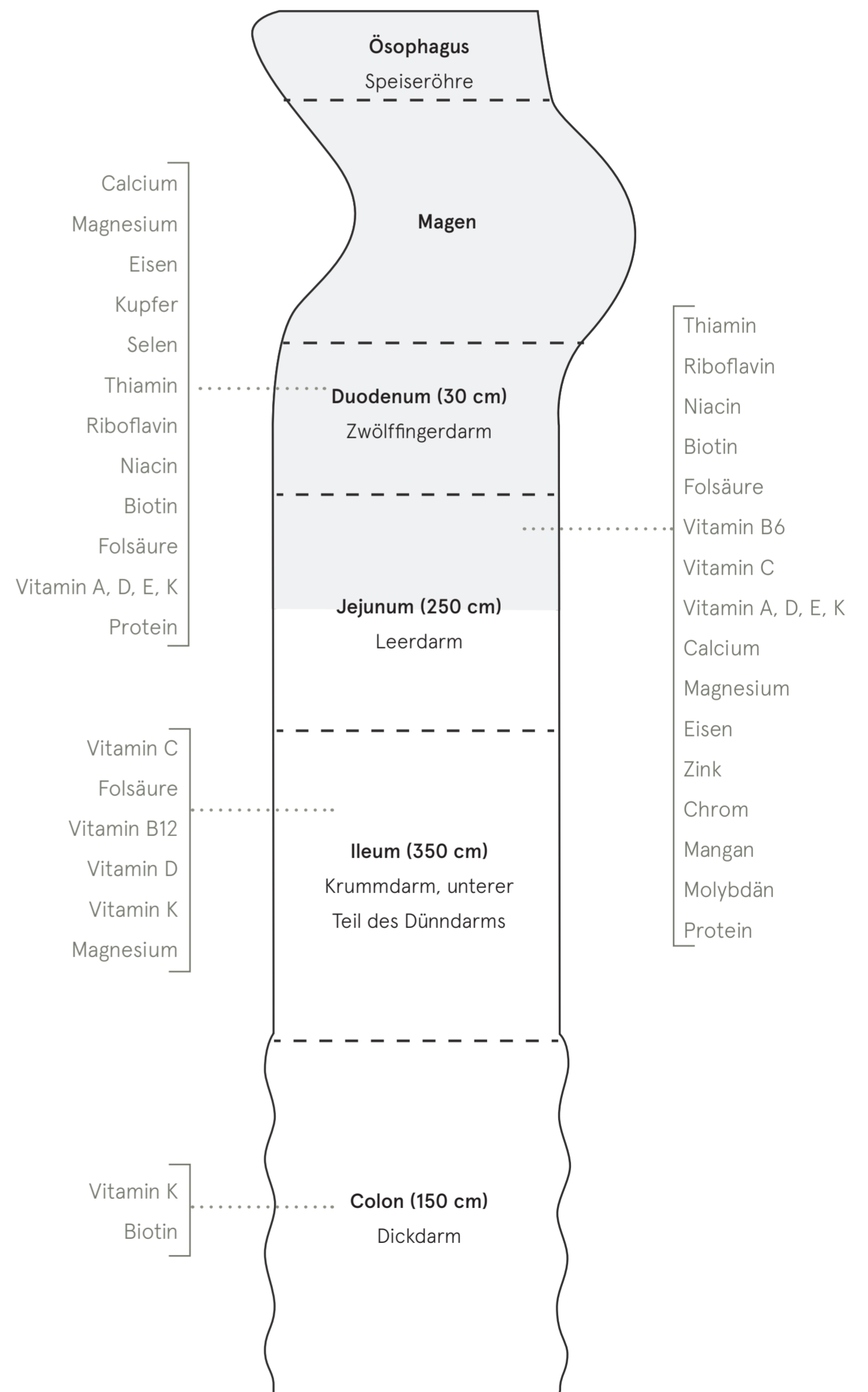
**Abb. 4** Ansicht des Abschnitts des Dünndarms der durch einen gastrischen Omega Loop-Magenbypass umgangen wird.



**Abb. 2** Ansicht des Abschnitts des Dünndarms, der durch einen BPD/DS umgangen wird.



**Abb. 3** Ansicht des Magenabschnitts der zu einem Schlauchmagen reduziert wird.



**Abb. 5** Übersicht der Mikronährstoffaufnahme im Dünndarm und Dickdarm.